IOK Informationen aus Orthodontie & Kieferorthopädie

4

Dezember 2018
Seite 229–320
50. Jahrgang

This journal is indexed in EMBASE/Excerpta Medica, SCOPUS and Emerging Sources Citation Index (ESCI)

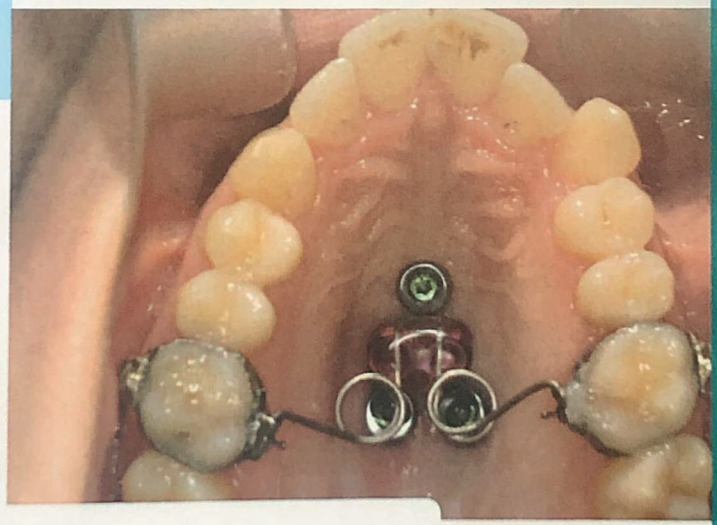

- Leitlinien
- Kiefergelenk und Funktionsdiagnostik
- Erosionen – Diagnostik, Prävention und Therapie
- GISP (Grazer Implantat stabilisierte Pendulum) -Apparatur
- Locatelli-Feder

50 Jahre IOK

Thieme

CMD-Kieler-Konzept – diagnostikgesteuerte Therapie (dgT)

Kiel-CMD-Concept – Diagnostic Guided Therapy (dgT)

Autoren
Fischer-Brandies Helge[1], Asche Marc[2], Wunderlich Christian[3]

Institute
1 Klinik für Kieferorthpädie, Universitätsklinikum Schleswig-Holstein, Campus Kiel, Deutschland
2 Institut für angewandte Osteopathie Kiel, Deutschland
3 WUNDERLICH Praxis für Physiotherapie Kiel, Deutschland

Schlüsselwörter
CMD-Kieler-Konzept diagnostikgesteuerte Therapie (dgT), Craniomandibuläre Dysfunktion (CMD), Diagnose und Therapie CMD, Manualtherapie CMD, Osteopathie CMD, MRT Kiefergelenk

Key words
Kiel-CMD-Concept diagnostic guided Therapy (dgT), craniomandibular dysfunction, CMD diagnosis and treatment, CMD manual therapy, CMD osteopathy, TMJ magnetic resonance imaging

Bibliografie
DOI https://doi.org/10.1055/a-0677-7454
Inf Orthod Kieferorthop 2018; 50: 270–276
© Georg Thieme Verlag KG Stuttgart · New York
ISSN 0020-0336

Korrespondenzadresse
Prof. Dr. H. Fischer-Brandies
Direktor der Klinik für Kieferorthopädie
Arnold-Heller-Straße 3
Haus 26, 24105 Kiel
Tel.: +49/431/500/26 301, Fax: +49/431/500/26 303
fi-br@kfo-zmk.uni-kiel.de

ZUSAMMENFASSUNG

Zur Behandlung craniomandibulärer Dysfunktionen (CMD) haben sich zahlreiche Therapiekonzepte etabliert. Dennoch stellt sich in manchen Fällen der gewünschte Erfolg nicht ein. Gründe dafür sind u. a. die Komplexität der Erkrankung und die damit verbundene erhöhte Anforderung an eine interdisziplinäre Abstimmung der Behandler. Dieser Umstand gab Veranlassungen, die Erfahrungen des Kieler CMD-Teams zu systematisieren. Die Erfolge des CMD-Kieler-Konzept dgT beruhen auf der diagnostikbasierten Steuerung der Therapieschritte. Die Anamnese erfolgt im freien Interview. Die Basisdiagnostik beinhaltet die Analyse der Okklusion, die Kiefergelenk-Funktionsanalyse, die Untersuchung des neuromuskulären Systems und wird bei Bedarf durch ein Kiefergelenks-Magnetresonanztomogramm ergänzt. Daraus ergibt sich der organspezifische Befund. Nun erfolgt eine diagnostische Therapie in der Regel mit einer Aufbissschiene in Kombination mit einer abgestimmten manuellen Therapie über einen Zeitraum von ca. 6 Wochen, die zum beschwerde- und therapierelevanten Befund führt. Auf dieser Grundlage entwickeln die Behandler die Hypothesen der Pathogenese, die Therapieziele und das Therapiekonzept. Wiederholte Reevaluation und klinische Argumentation begleitet die eigentliche Therapie bis zum Erreichen des individuellen Optimums sowie die ggf. notwendige Nachsorge und Ergebnissicherung.

ABSTRACT

Numerous treatment concepts have been established for the therapy of craniomandibular dysfunctions (CMD). Successful outcomes are, however, not always achieved. One major reason is the complexity of the disorder and the associated increased demand for interdisciplinary coordination. These circumstances led to a systematization of the experiences collected by the Kiel CMD team. The success of the Kiel-CMD-concept dgT is based on the diagnostic guided therapy of each therapy step. The case history is taken via a free-form interview followed by a baseline diagnostic work-up including a functional analysis of the occlusion and the temporomandibular joint (TMJ), an examination of the neuromuscular system and if required a magnetic resonance imaging of the TMJs.
Hence we receive an organ-specific report. The diagnostic therapy usually comprises an occlusal splint combined and coordinated with manual therapy. The first treatment stage is carried on for a minimum of 6 weeks and leads to a symptomatically and therapeutically relevant report. On that basis the clinicians develop their hypothesis of pathogenesis, the treatment objectives and the final treatment concept. Repeated reevaluations and clinical argumentation accompany the final therapy until the specific patient optimum is achieved, possibly followed by recall appointments to secure the final treatment results.

Einleitung

Die craniomandibuläre Funktionsstörung kann die Okklusion und das Kausystem sowie die angrenzenden Organe mit assoziierten Strukturen betreffen [1–6]. Über die Halswirbelsäule und die entsprechenden Leitungsbahnen ist Interaktion mit weiter entfernt liegenden Regionen möglich. Überproportional häufig sind psychosomatische Faktoren Bestandteil einer CMD [4, 6–8]. Entsprechend vielschichtig und fachübergreifend ist die Symptomatik. Werden die kausalen Zusammenhänge der Pathologie nicht erkannt, bleibt eine auf Teilbereiche beschränkte Therapie häufig ohne langanhaltenden Erfolg. Die Ursachen der komplexen neuromuskulären Funktionsstörung werden hingegen nicht hinreichend berücksichtigt. Ein weiteres Charakteristikum der CMD ist die oft fehlende Korrelation zwischen dem Grad des strukturellen Schadens und der Symptomatik [9]. So können hochgradig arthrotisch geschädigte Kondylen asymptomatisch bleiben, während strukturell weitgehend intakte Kiefergelenke Beschwerden verursachen. Die klinische Argumentation führt das CMD-Team folgerichtig in ein ganzheitliches biopsychosoziales Modell [10] Die Pathophysiologie der CMD kann zu peripheren und zentralen Veränderungen im Nervensystem führen. Das biopsychosoziale Modell beinhaltet darüber hinaus auch die Beachtung veränderter Teilhabe- und Kontextfaktoren, die maßgeblich an dem Chronifizierungsprozess beteiligt sind [11].

Im Verlaufe der Therapie kann sich die Symptomatik maßgeblich ändern, ohne dass wir ein entsprechendes morphologisches Korrelat erkennen. Grundsatz der CMD-Therapie ist, dass wir vorrangig Beschwerden behandeln und uns im Falle einer verbleibenden Pathologie oft abwartend verhalten. Dieses Faktum darf nicht dazu verleiten, eine exakte Diagnostik zu vernachlässigen. Im Gegenteil ist das Verständnis der Pathologie für den therapeutischen Pfad von grundlegender Bedeutung [12, 13]. Die Komplexität der CMD erfordert eine interdisziplinäre Therapie [4, 14–21]. Die Erfahrung hat gezeigt, dass ein eingespieltes Team bessere Erfolge erzielt, insbesondere dann, wenn der Patient als Teammitglied verstanden wird. Der Behandler mit der engsten Bindung an den Patienten übernimmt stillschweigend die Rolle des Teamleiters und sorgt für reibungslose Prozesse. Er sollte für den Patienten zeitnah erreichbar sein und regulierend kommunizieren.

Auf diese Merkmale der CMD ist das 3-Säulenprinzip des Kieler-Konzeptes ausgerichtet, welches durch Farbcodierung in der schematischen Darstellung der ▶ **Abb. 1** zum Ausdruck kommt:

- exakte, komplexe, kontinuierliche, Diagnostik (blau)
- interdisziplinäre Therapie im Team erfahrener Behandler (grün)
- diagnostikbasierte Steuerung der Therapie (gelb)

Anamnese

Die Anamnese erfolgt im Kieler Team in Form eines freien Interviews. Jeder Behandler führt es bei Erstvorstellung des Patienten sowie bei Reevaluation des Behandlungsverlaufes. Doppelbefragung wird durch gegenseitigen Einblick in die Dokumentation weitgehend vermieden. Der Patient berichtet meist ausführlich über seine Beschwerden und wie diese entstanden sind. Diese haben vorrangige Bedeutung, da die CMD-Therapie beschwerdeorientiert ist. Wegen der Komplexität der CMD bleiben aber wichtige Details oft unerwähnt. Es hat sich bewährt, die relevanten Themengebiete systematisch und chronologisch abzufragen. Auch darüberhinausgehende medizinische Sachverhalte dürfen nicht übersehen werden:

- yellow flags beziehen sich auf psychosoziale Faktoren, welche bei der CMD-Therapie bedeutsam sind
- red flags weisen auf ernsthafte Erkrankungen hin, die außerhalb der CMD liegen und deren ärztliche Therapie nicht unterlassen werden darf.

Im Rahmen der Anamnese kann auch ein Fragebogen zum Einsatz kommen [22]. Er ermöglicht einen standardisierten Informationsgewinn, ersetzt aber das freie Interview nicht.

Diagnostik

Die Basisdiagnostik beinhaltet eine Okklusionsanalyse, eine Kiefergelenk-Funktionsanalyse und eine manualtherapeutische Untersuchung der kraniofazialen Region. Sie führt zum Anfangs-, Zwischen- und Abschlussbefund.

Okklusionsanalyse

Die statische und dynamische Okklusion ist ein wesentlicher biomechanischer Faktor im kraniofazialen System [23]. Sie steht in direkter Interaktion mit dem neuromuskulären System, den Kiefergelenken und der Halswirbelsäule. Zur Ermittlung der statischen Okklusion lassen wir den Patienten in aufrechter Körperhaltung mittelfest auf einen Streifen Shimstock-Folie beißen und beurteilen den Widerstand, den der jeweilige Antagonistenkontakt dem Herausziehen der Folie entgegenbringt: Eine Differenzierung zwischen Hauptkontakten, mittelstarken Kontakten und leichten Kontakten ist ausreichend reproduzierbar möglich. Stark wechselnde Okklusionskontakte kennzeichnen das Fehlen einer eindeutigen habituellen Okklusion. Long Centric und Doppelbiss werden gesondert berücksichtigt.

Von den dynamischen Aspekten der Okklusion registrieren wir die zahngeführten Mediotrusionen und die Protrusion, ausgehend von der habituellen Okklusion. Abweichungen vom gewohnten Muster der Front-, Eckzahn- oder Gruppenführung können sich aus einer dysgnathen Zahn- und Kieferstellungstellung, aus Schlifffacetten oder aus der Art des Zahnersatzes ergeben.

Kiefergelenk-Funktionsanalyse

Die manuelle Untersuchung der Kiefergelenke ermöglicht einen weitreichenden aber nicht vollständigen Einblick in die Struktur und Funktion der Kiefergelenke [12]. Sie beinhaltet

- aktive Grenzbewegungen, passive Weiterführung
- Kompressionstests
- Traktionstests
- dynamische Translationstests

Ist die Symptomatik eindeutig, gelangen wir zum gelenkspezifischen Befund. Häufig ist zusätzlich bildgebende Diagnostik erforderlich. Nur ausnahmsweise ist eine Arthroskopie indiziert [24, 25]. Elektronische Verfahren [26] sind bei der Kiefergelenksdiagnostik von untergeordneter Bedeutung.

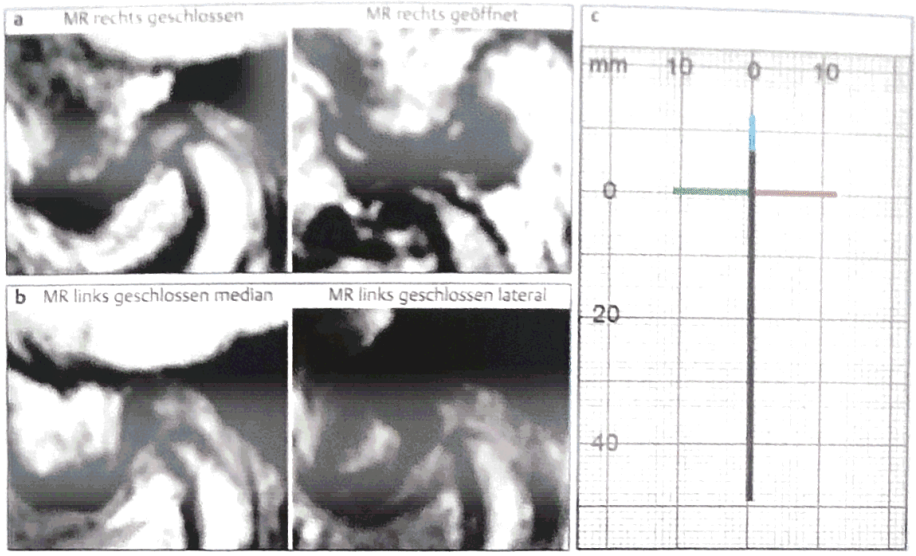

▶ **Abb. 2 a–c** MR Kiefergelenk eines männlichen Patienten (Alter 25 Jahre 3 Monate) zeigt einen strukturellen Schaden als Ursache für Kiefergelenkschmerz rechts, während die Kiefergelenk-Funktionsanalyse keinen Hinweis darauf gibt. Bei strukturellem Schaden auch im linken Kiefergelenk ist dieses asymptomatisch. **a** MR rechtes Kiefergelenk: totale ventrale Diskusverlagerung mit Reposition, Kondylus arthrotisch zugespitzt. Aufbissschmerz durch Überlastung der bilaminären Zone. **b** MR linkes Kiefergelenk: nach lateral zunehmender ventraler Diskusverlagerung. Keine klinische Symptomatik. **c** Kiefergelenk-Funktionsanalyse: unauffälliger Befund, Gelenkgeräusche nicht provozierbar.

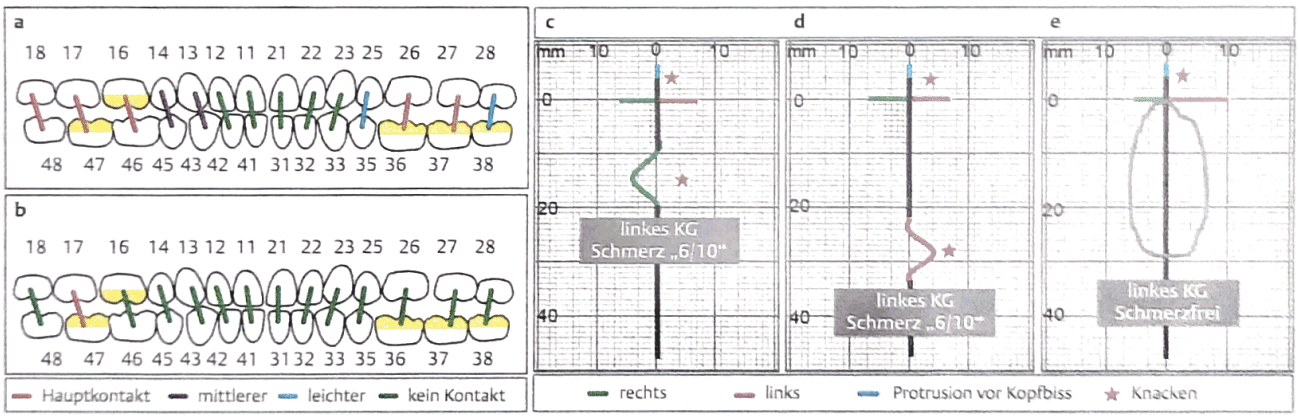

▶ **Abb. 3 a–e** Die diagnostische Schienentherapie zeigt einen beschwerde- und therapierelevanten okklusalen Störfaktor (Patientin: Alter 49 Jahre 4 Monate). Okklusionsanalyse **a** vor und **b** nach 6-wöchiger diagnostischer Schienentherapie: richtungsweisende Änderung der Okklusion. Kiefergelenk-Funktionsanalysen **c, d** vor und **e** nach diagnostischer Schienentherapie. Bei Beginn zeigen sich 2 Öffnungsmuster bei totaler ventraler Diskusverlagerung des linken Kiefergelenks (KG) mit schmerzhafter, erschwerter Reposition. **c** Die Deviation nach rechts bei Mundöffnung erleichtert dem Diskus die frühe Reposition. **d** Die erschwerte Reposition des Diskus im mittleren Drittel der Mundöffnung führt zur Deviation nach links. **e** Nach Schienentherapie findet die Reposition des Diskus am Ende der Mundöffnung statt und behindert die Kaufunktion (schwarzes Oval) nicht, das linke Kiefergelenk ist schmerzfrei. **b** Die Änderung der Okklusion ist beschwerde- und therapierelevant.

Manuelle medizinische Untersuchung kraniofaziale Region

Osteopathische und manualtherapeutische Techniken eröffnen grundlegende Erkenntnisse über kausale Wechselbeziehungen verschiedener Systeme. Sie beinhalten

- allgemeine körperliche Untersuchung der Wirbelsäule einschließlich der Statik und Haltung
- spezifische Untersuchung der Halswirbelsäule einschließlich neuromuskulärer Funktionsprüfung der kraniomandibulären und kraniofazialen Region
- Untersuchung des Nervensystems – insbesondere der Hirnnerven, wie z.B. N. trigeminus (Symptome: Schmerz); N. oculomotorius, N. trochlearis, N. abducens, (Augenmuskel-funktionsstörungen); N. vestibulocochleris (Symptome: Tinnitus, Schwindel); N. vagus (Symptome: Unwohlsein, Übelkeit)

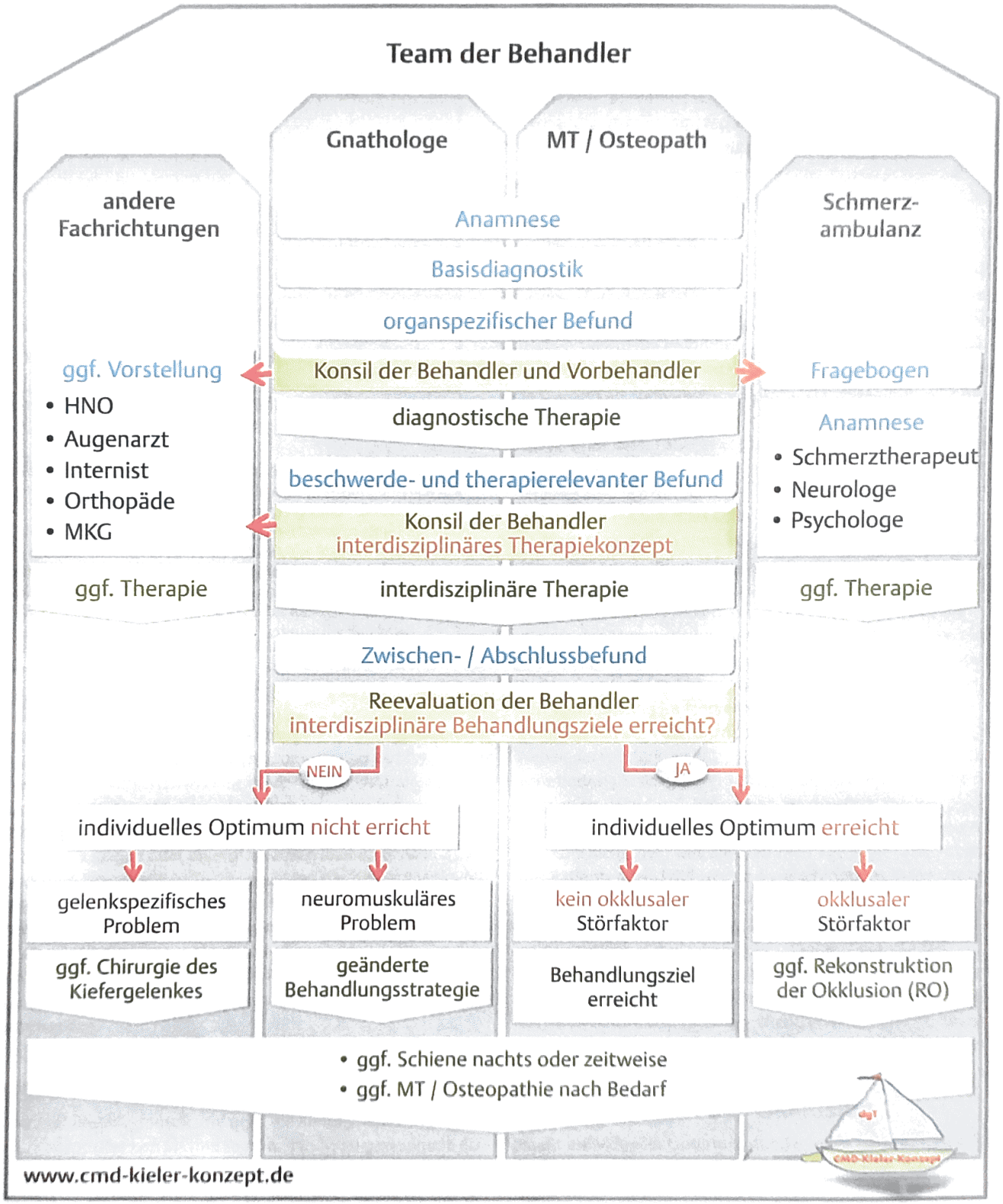

▸ **Abb. 1** Schema CMD-Kieler-Konzept diagnostikgesteuerte Therapie.

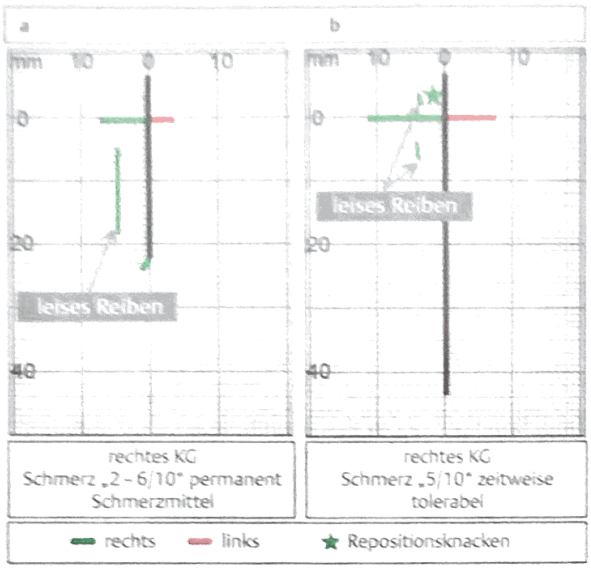

▶ **Abb. 4 a–c** Individuelles Optimum nach Schienentherapie (Patientin: Alter 65 Jahre und 10 Monate). Kiefergelenk-Funktionsanalyse **a** vor und **b** nach Schienentherapie: Übergang eines schmerzhaften Stadiums einer totalen ventralen Diskusverlagerung ohne Reposition im rechten Kiefergelenk (KG) in ein tolerables Stadium mit verbesserter Mundöffnung. Zeitweise auftretender Schmerz, kurzwegiges Reiben und leises Knacken bei Protrusion stören nicht. Längerfristig Schiene nachts erforderlich. **c** MR rechtes Kiefergelenk: Diskus articularis total ventral, fortgeschrittene Arthrose der Kondylus.

Kiefergelenks-MR

Strukturelle Veränderungen der Kiefergelenke korrespondieren nicht immer mit der klinischen Symptomatik und werden bei der Kiefergelenk-Funktionsanalyse nicht oder nicht vollständig erkannt. So kann eine ventrale Diskusverlagerung oder eine fortgeschrittene Arthrose des Kondylus klinisch das dafür unspezifische Symptom Schmerz zeigen oder asymptomatisch bleiben (▶ **Abb. 2**). Als ergänzende Diagnostik ist in diesen Fällen das Kiefergelenks-MR die Methode der Wahl, da Hart- und Weichgewebe sowie Flüssigkeiten 3-dimensional dargestellt werden. Es wird bei geschlossenem Mund (T1-Gewichtung) und bei offenem Mund (T2-Gewichtung) angefertigt. Bei Verdacht auf rheumatische Arthritis können entzündliche Veränderungen durch Kontrastmittel sichtbar gemacht werden.

Diagnostikgesteuerter Therapiepfad

Anamnese, Basisdiagnostik und ggfs. ein Kiefergelenks-MR führen zum organspezifischen Befund (▶ **Abb. 1**). Die so gewonnene diagnostische Information reicht aber nicht aus, um die Therapieziele endgültig festzulegen. Wir wissen vielfach nicht, ob die erhobenen Befunde für die Beschwerden verantwortlich sind, behandelt werden müssen und wie diese im biologischen System zusammenhängen. Auskunft hierüber gibt die diagnostische Therapie. Wir verstehen darunter die initiale Phase der Behandlung meist mit Aufbissschiene und Manualtherapie / Osteopathie über einen Zeitraum von ca. 6 Wochen. Die Analyse der dabei auftretenden Veränderung der Symptome und Befunde führt zum beschwerde- und therapierelevanten Befund. Dieses wird am Beispiel einer Patientin erläutert, bei der eine beschwerderelevante ventrale Diskusverlagerung durch einen okklusalen Störfaktor bedingt war, der erst im Verlauf der diagnostischen Schienentherapie erkannt werden konnte (▶ **Abb. 3**). Bereits während der diagnostischen Therapie werden ggf. andere medizinische Disziplinen mit einbezogen. Anschließend werden im Konsil der Therapeuten und maßgeblichen Vorbehandler die Hypothesen der Pathogene erstellt, die Therapieziele formuliert und das interdisziplinäre Therapiekonzept festgelegt.

Die diagnostische Therapie geht nahtlos in die eigentliche CMD-Therapie über. Diese kann einige Monate, aber auch deutlich länger dauern. Endscheidend ist die regelmäßige Reevaluation des Behandlungsverlaufes im Team gut aufeinander abgestimmter Behandler als Instrument der befundbezogenen Steuerung der Therapie. Klar definierte und mit dem Patienten gut kommunizierte Therapieziele werden als individuelles Optimum verstanden, welches sich an dem Schweregrad der Pathologie orientiert. Die ▶ **Abb. 4** zeigt die Befunde einer Patientin, bei der eine schmerzhafte ventrale Diskusverlagerung mit Arthrose in ein weitgehend schmerzfreies, tolerables Stadium mit verbesserter Mundöffnung überführt wurde, welches ein individuelles Optimum darstellt.

Wird nach ausreichend langer Therapie ein individuelles Optimum nicht erreicht, werden die Gründe hierfür im Team der Behandler evaluiert (▶ **Abb. 1**). Liegt ein konservativ nicht lösbares gelenkspezifisches Problem vor, können operative Maßnahmen am Kiefergelenk erwogen werden [27, 28]. Im Falle einer verbleibenden neuromuskulären Funktionsstörung wird die Behandlungsstrategie angepasst. Die Chronifizierung ist häufig Folge einer komplexen Veränderung im Nervensystem. Normale Stimuli führen zu einer verstärkten Reizaufnahme (Allodynie und Hyperalgesie). Neben der verstärkten Reizaufnahme verändert sich auch die Reizverarbeitung in der grauen Substanz des Rückenmarks. Die Folgen werden als „Wind-up"-Phänomen beschrieben. Die deszendierende raphe-spinale Schmerzhemmung kann den wahrgenommenen Schmerz nicht mehr wirksam hemmen. Die Schmerzbeschreibung des Patienten wird diffuser und vielschichtiger. Das Schmerzgedächtnis ist etabliert [8, 29]. Die nun angepasste Therapie konzentriert sich auch auf die biopsychosoziale Ebene. In diesem Fall wird eine komplexe ambulante Schmerztherapie eingeleitet.

Wenn die Gründe für den ausbleibenden Therapieerfolg außerhalb der Zuständigkeit des bisherigen Teams der Behandler vermutet werden, wird dieses entsprechend erweitert. Nicht ausreichende Compliance des Patienten führt zum Abbruch der Behandlung.

Rekonstruktion der Okklusion

Ist ein individuelles Optimum stabil erreicht, wird entschieden, ob eine Rekonstruktion der Okklusion erforderlich ist. Diese ist der Fall, wenn ein beschwerde- oder therapierelevanter okklusaler Störfaktor in Form von Frühkontakten oder fehlenden Kontakten verbleibt oder die Bisslage verändert werden muss. Die Rekonstruktion der Okklusion kann abhängig vom Befund prothetisch, kieferorthopädisch, kieferchirurgisch oder als Kombinationstherapie erfolgen [30, 31]. Die prothetische Variante hat wegen der größtmöglichen gelenkspezifischen Präzision Vorrang. Grundsatz hierbei ist, den

therapeutischen Aufwand auf das CMD-bezüglich Notwendige zu beschränken. Darüber hinausgehende Behandlungsaufgaben können realisiert werden, wenn der Patient dies wünscht und das Ergebnis der CMD-Therapie dadurch nicht unverhältnismäßig gefährdet wird. Vor Beginn der okklusalen Rekonstruktion soll die Schiene mindestens 4–6 Wochen 24 Stunden pro Tag getragen werden, um einen Verlust der neuromuskulär zentrierten therapeutischen Kondylenposition zu vermeiden. Relevanter Planungsparameter ist die Bisshöhe, die meistens durch Zurotieren des Unterkiefers unter Erhalt der therapeutischen Kondylenposition festgelegt wird. Bei sekundär abgesunkenem Biss kann eine Bisshebung indiziert sein. Ein systematischer Fehler wäre es, grundsätzlich die Schienenposition okklusal zu rekonstruieren, da jede Schiene konstruktionsbedingt eine mehr oder weniger starke Bisshebung beinhaltet.

Prothetische Rekonstruktion der Okklusion

Sie erfolgt zunächst provisorisch und orientiert sich an den Regeln der statischen und dynamischen Okklusion. Table Tops aus Kunststoff als minimalinvasive Option lassen sich reversibel auf gesunde Zähne sowie auf jeglicher prothetischer Restauration aufbringen. Provisorische Kronen oder Brücken berücksichtigen die Ziele der geplanten definitiven prothetischen Versorgung. Bereits während der Schienentherapie wird erkannt, ob schleimhautgelagerter Zahnersatz die notwendige okklusale Abstützung der Kiefergelenke gewährleistet. Gegebenenfalls sind Implantate die Methode der Wahl. Zum Eingewöhnen an die rekonstruierte Bisslage und bei Bruxismus kann eine Schiene nachts oder bei Bedarf zum Einsatz kommen. Bleibt das individuelle Optimum mindestens 3–6 Monate erhalten, erfolgt die definitive prothetische Versorgung.

Kieferorthopädisch-prothetische Rekonstruktion der Okklusion

Eine kieferorthopädische Behandlung zur Rekonstruktion der Okklusion erfolgt nur, wenn sie als präprothetische Maßnahme sinnvoll ist. Adjustierte Aufbauten oder eine Schiene gewährleisten den Erhalt der therapeutischen Kondylenposition. Gelenkbelastende Mechaniken werden vermieden. Die Korrektur einzelner Frontzähne oder Prämolaren ist eine häufige Behandlungsaufgabe, um vertikale oder sagittale Defizite zu verringern. Die Feineinstellung der Okklusion im Molarenbereich erfolgt häufig im Anschluss prothetisch, um den Umfang der kieferorthopädischen Behandlung zu begrenzen.

Kieferorthopädisch-kieferchirurgisch-prothetische Rekonstruktion der Okklusion

Eine Dysgnathieoperation zur Rekonstruktion der Okklusion nach einer CMD-Therapie erfolgt nur, wenn sie auch ohne die CMD indiziert wäre. Das Risiko einer gelenkspezifischen Komplikation ist bei umfangreichen Rekonstruktionen erhöht, steht aber in einem ausgewogenen Verhältnis zur Indikation, da gnathisch-skelettal Fehlbisse eine hohe statische und dynamische Belastung für die Kiefergelenke darstellen. Spezielle OP-Verfahren [27, 32–40] und eine präoperative 6-wöchige Schienentherapie in Verbindung mit einer Manualtherapie verbessern die Prognose.

Prognose der CMD Therapie

Eine CMD-Therapie ist als Erfolg zu werten, wenn ein für den Patienten tolerabler Zustand eintritt. Dieses Ziel wird meistens erreicht. Da strukturelle Schäden der beteiligten Organe oft nicht oder nur unvollständig ausheilen, muss die funktionelle Beanspruchung des biomechanischen Systems angepasst werden. Die Aspekte der Nachhaltigkeit werden mit dem Patienten besprochen und eine entsprechende Nachsorge geplant. Diese betrifft die beteiligten medizinischen Disziplinen in unterschiedlichem Maße. Bei fortgeschrittener Arthrose, rezidivierender Arthritis, bei Diskusperforation, in seltenen Fällen einer therapieresistenten Diskusverlagerung oder bei Bruxismus kann längerfristig eine gelenkentlastende Schiene nachts indiziert sein. Die Indikation zur gelenkchirurgischen Intervention wird im Kieler Team erst nach Versagen aller konservativen Optionen als ultima ratio gestellt. Psychosoziale Faktoren und chronische Pathologien bedürfen oft jahrelanger Intervention. Gerade hier muss es dem Team der Behandler gelingen, die Compliance des Patienten langfristig zu erhalten.

Interessenkonflikt

Die Autoren geben an, dass kein Interessenkonflikt besteht

Literatur

[1] Birkenfeld F, Steiner M, Becker ME et al. Forces charging the orbital floor after orbital trauma. J Craniofac Surg 2012; 23: 953–956

[2] Birkenfeld F, Behrens E, Flörke C et al. Mechanical resistance of the periorbita and the orbital floor complex-are isolated orbital floor fractures only a soft tissue problem? International journal of oral and maxillofacial surgery 2015; 45: 279–283

[3] Birkenfeld F, Behrens E, Kern M et al. Mechanical properties of collagen membranes: are they sufficient for orbital floor reconstructions? J Craniomaxillofac Surg 2015; 43: 260–263

[4] Hagberg C, Hagberg M, Kopp S. Musculoskeletal symptoms and psychosocial factors among patients with craniomandibular disorders. Acta Odontologica Scandinavica 1994; 52: 170–177

[5] Springer IN, Wannicke B, Warnke PH et al. Facial attractiveness: visual impact of symmetry increases significantly towards the midline. Ann Plast Surg 2007; 59: 156–162

[6] Ververs MJB, Ouwerkerk JL, van der Heijden GJMG et al. Ätiologie der kraniomandibulären Dysfunktion: eine Literaturübersicht. Deutsche Zahnärztliche Zeitschrift 2004; 59: 10

[7] Fearon CG, Serwatka WJ. Stress: a common denominator for nonorganic TMJ pain-dysfunction. Journal of Prosthetic Dentistry 1983; 49: 805

[8] Sandkühler J. Schmerzgedächtnis: Entstehung, Vermeidung und Löschung. Dtsch Arztebl 2001; 98: 2725–2730

[9] Koos B, Gassling V, Bott S et al. Pathological changes in the TMJ and the length of the ramus in patients with confirmed juvenile idiopathic arthritis. J Craniomaxillofac Surg 2014; 42: 1802–1807

[10] Eggers JW. Das biopsychosoziale Krankheitsmodell Grundzüge eines wissenschaftlich begründeten ganzheitlichen Verständnisses von Krankheit Psychologische Medizin. 2005; 2: 3–12

[11] Stucki G, Cieza A, Ewert N et al. Application of the International Classification of Functioning, Disability and Health (ICF) in clinical practice Disability and Rehabilitation. 2002; 24: 281–282